



«Блокадная гипертония» Ленинграда 1941-1945 гг. глазами патологоанатомов

Автор: Гулуев Рауль Зохраб оглы, 3 курс, Лечебное дело.

Сверо-Западный Государственный Медицинский Университет имени И.И.Мечникова.

Цель: Уточнить вклад патологоанатомов Ленинграда в изучении «блокадной гипертонией» (1941 1945)

Блокада Ленинграда в истории человечества стала чудовищным экспериментом на выживание людей в условиях голода, холода, авиационных бомбежек и артиллерийских обстрелов. Огромную помощь горожанам в преодолении этих трудностей, лечении и профилактике различных заболеваний оказали медицинские работники и патологоанатомы города. В этих условиях патологоанатомам пришлось решать следующие основные задачи:

- 1) устанавливать особенности течения различных заболеваний в условиях алиментарной дистрофии;
- 2) анализировать причины смертности больных;
- 3) выявлять и анализировать дефекты лечения.



Сама по себе патологическая анатомия гипертонической болезни характеризуется разными изменениями сердечно-сосудистой системы, почек, центральной и периферической нервной системы, надпочечников и других органов. С морфологической точки зрения принято рассматривать три периода гипертонической болезни:

- 1) период функциональных нарушений;
- 2) период патологических изменений в артериях и артериолах;
- 3) период вторичных изменений в органах вследствие нарушения в них кровообращения.



Многие патологоанатомы занимались проблемой «блокадной гипертонии». Вот некоторые из них, работы которых принесли огромный вклад в изучение данного заболевания: профессор Д.М Гротэль, который был назначен председателем комитета по изучению гипертонической болезни.; М.А.Захарьевская (изображена на фото) Профессор В.Г. Гаршин (изображен на фото); К.Г. Волкова.; Архангельский А.В.; Давыдовский Ипполит Васильевич.; Гербер Э.Л.; Цинзерлинг В.Д. (изображен на фото).

При гипертонической болезни в сосудистой системе почек развиваются следующие процессы: изменения артерий возрастного характера, атеросклеротические изменения, артериолосклероз. В эпителиоидных клетках юктагломерулярного аппарата почки при гипертонической болезни увеличивается количество гранул ренина. В канальцах при имеются или атрофические, или дистрофические изменения. Атрофия наблюдается в канальцах, соответствующих гиалинизированным клубочкам. Канальцы уменьшены в объеме, эпителий их уплощается. Межканальцевая строма утолщается и фиброзируется. Дистрофические изменения канальцев обнаруживаются в тех нефронах, в артериолах и клубочках которых наблюдаются альтеративные изменения. В эпителии главного отдела канальцев отмечаются явления белково- и жировой или гиалиново-капельной дистрофии. По мере гиалинизации клубочков в соответствующих канальцах начинают развиваться атрофические изменения с постепенным замещением паренхимы соединительной тканью. В сохранившихся нефронах между участками фиброзного запустевания отмечаются увеличенные в размерах клубочки и канальцы с расширенным просветом. В мозговом слое почки наблюдается избыток соединительной ткани гиалиноза.

Микроскопические изменения миокарда при гипертонической болезни первоначально сводятся к утолщению мышечных волокон, увеличению размеров их ядер, увеличению размеров и числа митохондрий, некоторому огрубению аргирофильного каркаса миокарда и появлению в строме коллагеновых волокон. Вследствие несоответствия между большой работой миокарда и состоянием его питания, в отдельных участках миокарда левого желудочка сердца и в меньшей степени правого начинают развиваться дистрофические процессы в виде мутного набухания, жировой дистрофии. Так же могут возникать мелкие участки некроза мышечных волокон. Этому способствует наблюдаемый при гипертонической болезни выраженный атеросклероз венечных артерий. На почве дистрофических и некробиотических изменений миокарда возникают очажки развития соединительной ткани, что приводит к очаговому и диффузному миокардиофиброзу.

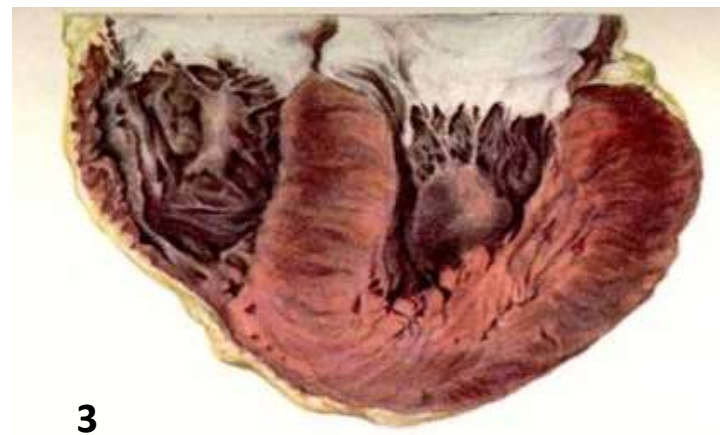
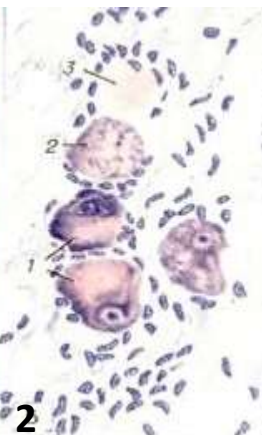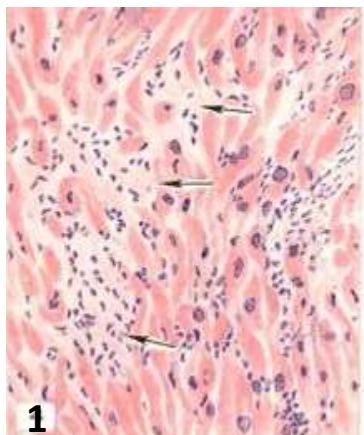


Рис. 1. Мелкие рубцы (указаны стрелками) в миокарде (мелкоочаговый кардиосклероз).

Рис.2. Вегетативный ганглий миокарда: хроматолиз (1) вакуолизация цитоплазмы (2) кариолизис (3) ганглиозных клеток.

Рис. 3. Гипертрофия стенок левого желудочка сердца.

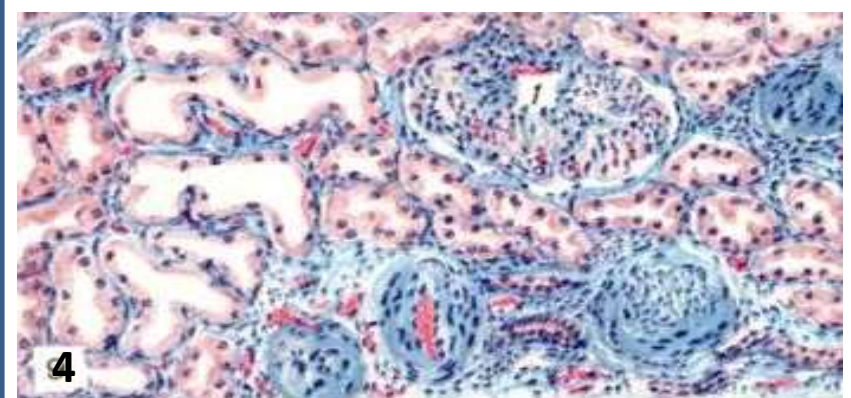


Рис. 4. Гипертрофия сохранившегося клубочка (1) при артериолонефро-склерозе

Изменения в центральной и периферической нервной системе:
В головном мозге в различных стадиях гипертонической болезни наблюдаются отёк и небольшое утолщение мягкой мозговой оболочки, расширение субарахноидальных пространств, околососудистые клеточные инфильтраты. В веществе головного мозга наблюдаются острые и хронические изменения нервных клеток с выраженной реакцией глии. В тяжёлых случаях гипертонической болезни с быстрым течением со стороны нервных клеток коры головного мозга были отмечены деструктивные изменения. На этой почве во II и III слоях коры лобной доли и в гиппокампе Гербер Э.Л заметил обширные запустевания. Наблюдается гиперплазия и гипертрофия астроцитов, дистрофические изменения в форме разрыхления протоплазмы и утолщения отростков, амёбоподобные превращения клеток с исчезновением отростков и пикнозом ядер, со стороны микроглии — некоторый полиморфизм изменений, появление ветвистых форм, причём отростки отдельных клеток подвергаются огрубению. Иногда можно видеть фрагментацию отростков и клеточных тел.

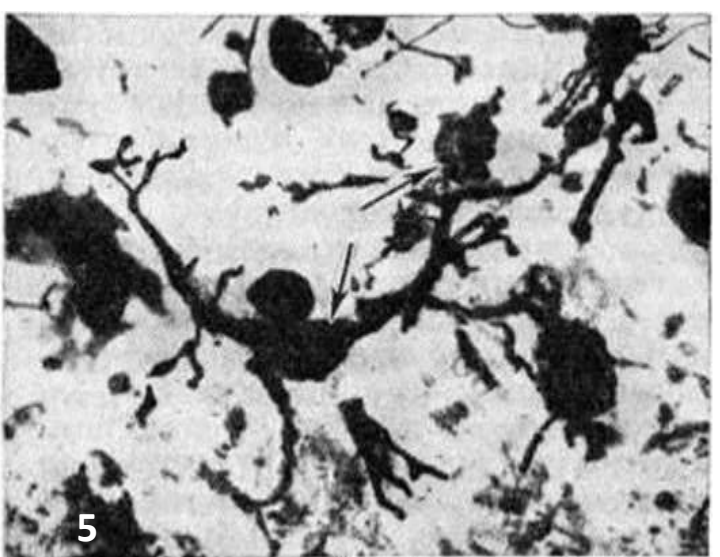


Рис 5. Микропрепарат коры головного мозга (гипертоническая болезнь): гипертрофия клеток микроглии (указана стрелками) с утолщением и фрагментацией отростков.

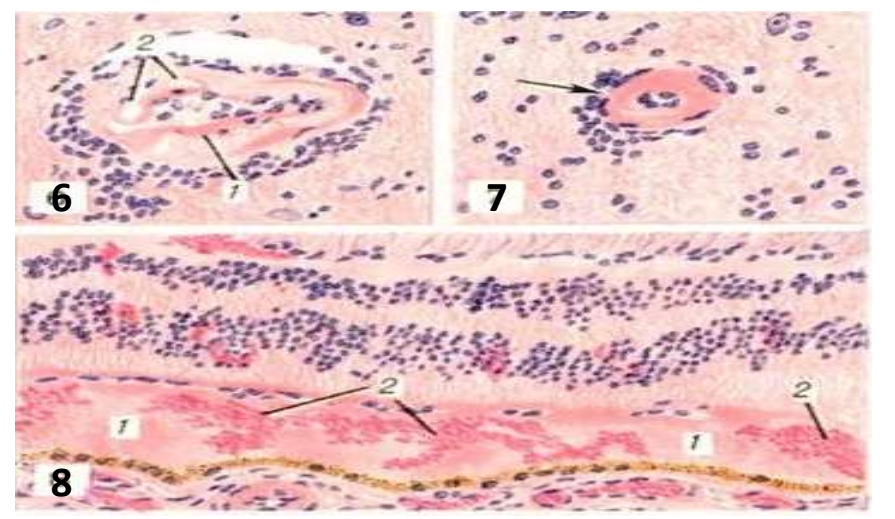


Рис. 6. Белковое пропитывание (1) интимы и отёк (2) стенки артериолы головного мозга; периваскулярная круглоклеточная инфильтрация. Рис. 7. Гиалиноз стенки артериолы головного мозга (указано стрелкой). Рис. 8. Отслойка сетчатой оболочки глаза белковой жидкостью (1) и кровью (2).

СПИСОК ЛИТЕРАТУРЫ:

- 1)Захарьевская М.А. Патолого-анатомические наблюдения над гипертонической болезнью. В кн.: Работы ленинградских врачей за годы Отечественной войны. Вып. 7: Гипертоническая болезнь. Л.: Наркомздрав СССР. Государственное издательство медицинской литературы. Ленинградское отделение. Л., 1945: 78—87.
- 2)Базан О. И Патологоанатомы помогают живым // Медики и блокада: взгляд сквозь годы. Воспоминания, фрагменты дневников, свидетельства очевидцев, документальные материалы. СПб., 1997. С. 74.
- 3) Цинзерлинг В. Д. [из выступления в прениях на Первой объединенной научной конференции терапевтов и хирургов] // Труды Первой объединенной научной конференции терапевтов и хирургов. Л., 1943. С. 124—125.
- 4)Вайль С. С. Очерк развития патологической анатомии... С. 204—268.
- 5)Гаршин В.Г. Там, где смерть помогает жизни. Архив патологии. 1984;С.83-88.
- 6) Хмельницкий О.К. Патологоанатомическая служба во время Великой Отечественной войны в блокадном Ленинграде//Архив патологии, 1985, Т. 47, №5, С. 29—36.